RESEARCH JOURNAL OF TRAUMA AND DISABILITY STUDIES

Volume: 3 Issue: 12 | Dec–2024 ISSN: 2720-6866
http://journals.academiczone.net/index.php/rjtds

Использование Микроимплантов При Дистализации Боковых Зубов

С. С. Муртазаев, Г. Э. Арипова, Ж. М. Кодиров, Г. С. Отамуродова, С. У. Кодирова
Кафедра Ортодонтии и Зубного протезирования, Ташкентский Государственный Стоматологический Институт

Аннотация: В последнее время очень популярны безэкстракционные способы лечения ортодонтических аномалий. На протяжении длительного периода времени у пациентов дистализация верхних боковых зубов у взрослых пациентов для достижения соотношения моляров и клыков по I классу Энгль без удаления отдельных зубов, используют дистализирующие аппараты. Одним из самых первых начали использовать Headgear – головную тягу. Однако ношение последней как способа лечения отвергается многими пациентами из-за эстетических и социальных соображений и требует его полноценной ответственности к ношению аппарата не менее 18 часов в сутки.Трудности использования головной тяги стимулировало поиск разработки различных интраоральных приспособлений для дистального смещения моляров. Было представлено много интраоральных методов дистализации моляров, как например небные дуги, нитиноловые пружины, магниты, дуги по Wilson, маятниковые аппараты, а также аппараты дистализаторы. Тем не менее, использование интраоральных аппаратов с целью дистализации верхних моляров, в основном, вызывает их дистальный наклон (отклонение только коронковой части зуба), а не корпусное перемещение, что является не стабильным и может приводить к рецидиву. А также у большинства пациентов наблюдается нежелательное смещение опорных зубов – мезиальное отклонение премоляров и протрузия резцов.

Ключевые слова: Аномалия прикуса, ортодонтическое лечение, аппараты, прикус, микроимпланты, дистализация, нарушение речи.

В 1999 году S.M. Bae and H.S. Park предложили использовать микроимплантаты – маленькие винтики диаметром 1,2-1,6 мм и длиной от 5 до 12мм, в качестве опоры для перемещения зубов.

Минивинты в большей степени, чем любая другая инновация, явились значительным вкладом в разрабатываемую в последние годы концепцию ортодонтического лечения. С их помощью впервые стало возможным преодолеть ограничения, связанные с анкоражем, обойтись без необходимости тесного взаимодействия с пациентом и выполнять перемещения зубов, которые еще несколько лет назад были немыслимы. Сегодня более глубокое понимание роли миниимплантатов в диагностике, выборе стратегии лечения и его биомеханике делает эти новые подходы и методы более эффективными. Четкие показания, кодифицированные протоколы и воспроизводимые эффекты, результаты лечения сделали имплантацию минивинтов полноправным методом в ортодонтии.

В ортодонтической практике перемещение зубов назад называется дистализация. Дистализировать можно как 1 зуб, так и весь зубной ряд – в зависимости от клинической картины. Это одна из самых частых причин для установки минивинта, так как без дополнительной опоры такое движение выполнить практически невозможно. При дистализации минивинт устанавливается за последними зубами в зубном ряду (ретромолярно).

Volume: 3 Issue: 12 | Dec–2024 ISSN: 2720-6866
http://journals.academiczone.net/index.php/rjtds

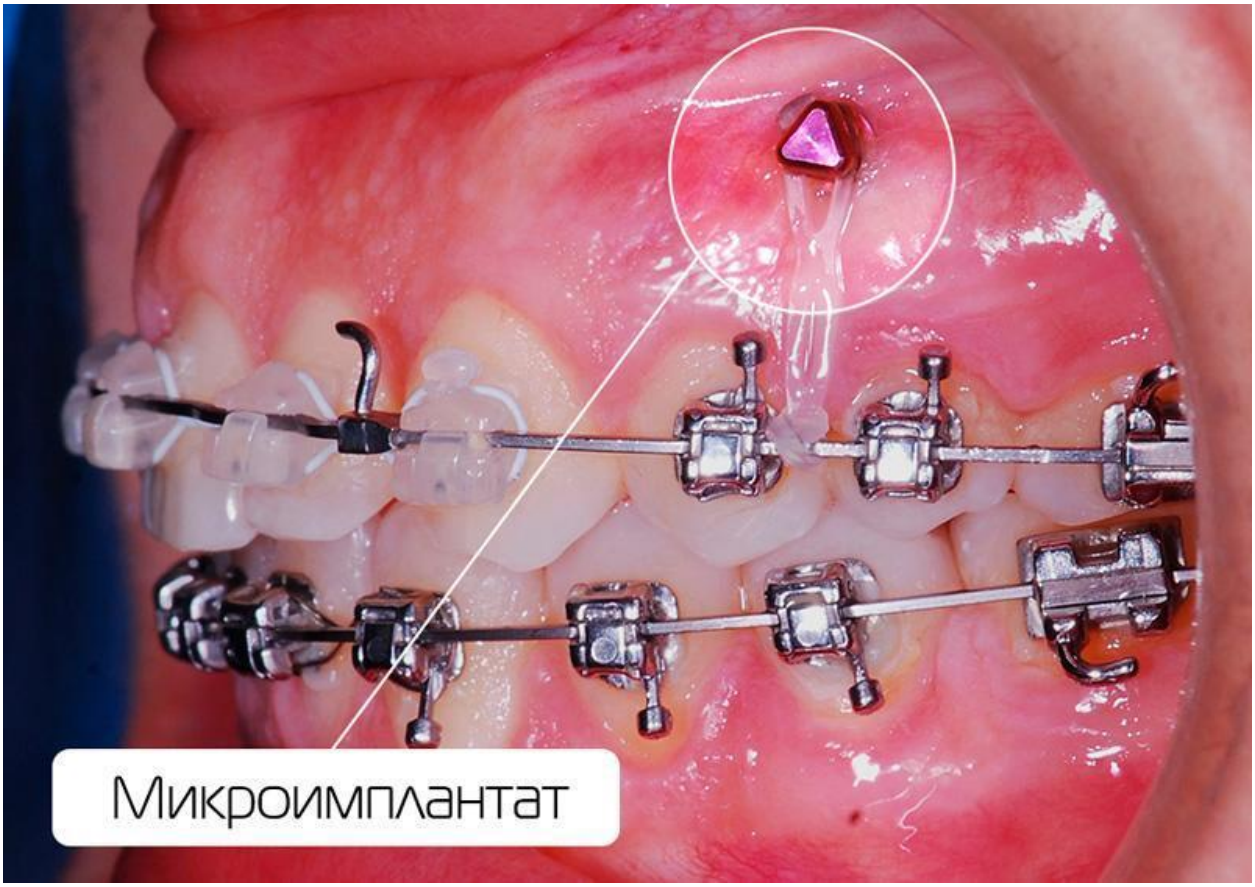

Закрытие промежутков обычным способом (с помощью эластических тяг, фиксируемых на брекеты) происходит встречным движением – то есть зубы будут двигаться навстречу друг другу. В некоторых случаях для коррекции прикуса необходимо, чтобы закрытие пространства происходило только за счет одного зуба, а второй оставался на месте. Для этого необходимо установить минивинт – он будет противодействовать нежелательным перемещениям.

Интеграция минивинтов дает больший объем перемещения боковой группы зубов, при этом происходит корпусная дистализация (~2 – 4мм/мес), в свою очередь, при работе на раскрывающих пружинах происходит ангуляционное смещение за счет наклона коронковой части зуба дистально, что оказывало не высокую эффективность в дистализации (1мм/мес) ($p<0,01$).

Использование ортодонтических миниимплантатов увеличивает скорость лечения пациентов с сагиттальными аномалиями прикуса. Средние сроки лечение при использовании минивинтов составляют 22,63 ±2,84 месяцев, при работе на раскрывающих пружинах и эластических тягах 29,06±2,59. Стабильность микроимплантов выше при толстом и плотном биотипе слизистой оболочки десны. Отторжение минивинтов чаще наблюдается при их фиксации в зоне переходной складки.

Исходя из наблюдений, наилучшим местом для фиксации имплантатов на верхней челюсти является субкортикальная пластинка (зона IZS).На нижней челюсти наиболее успешная установка в области щечного гребня, мезиально по отношению к нижнему второму моляру (зона «Bs»).

Выводы. Использование микроимплантов в качестве скелетного анкоража и дистализирующий корректор для дистализации боковых зубов позволяет начать дистализацию зубов и скорректировать ротацию моляров до фиксации лингвальных брекетов. Дистализирующий

Volume: 3 Issue: 12 | Dec–2024 ISSN: 2720-6866
http://journals.academiczone.net/index.php/rjtds

корректор прост в изготовлении (нет необходимости лабораторного этапа). Возможна фиксация его на вестибулярной и оральной поверхностях коронок зубов как верхней, так и на нижней челюстях. Сократились сроки ношения лингвальных брекетов, что является одним из основных факторов для взрослых пациентов, также повысилась устойчивость достигнутых результатов.

Список использованной литературы.

1. Коусли Р.Дж. Клинический справочник по ортодонтическим мини-имплантатам / Р.Дж. Коусли. Пер. с англ. – Львов: ГалДент, 2014. – 192 с
2. Three-dimensional tomographic mapping related to primary stability and stactural miniscrew characteristics / A.S. Biavati, S. Tecco, M. Migliorati [et al.] // Orthod. Craniofac. Res. – 2011. – № 14. – P.88-99.
3. Эллуз С. Мини-имплантаты. Ортодонтия будущего / С. Эллуз, Ф. Дарке. Пер. с англ. – Москва: МЕДпресс-информ, 2021. – 280 с.
4. Муртазаев С.С., Шаамухамедова Ф.А., Отамуродова Г.С.-ОШИБКИ И ОСЛОЖНЕНИЯ ВО ВРЕМЯ И ПОСЛЕ ПРИМЕНЕНИЯ МИКРОИМПЛАНТАТОВ ПРИ ОРТОДОНТИЧЕСКОМ ЛЕЧЕНИИ.
5. Арипова, Г. Э., Расулова, Ш. Р., Насимов, Э. Э., & Акбаров, К. С.-ОРТОДОНТИЧЕСКОГО ЛЕЧЕНИЯ ДЕТЕЙ С ДИСТАЛЬНОЙОККЛЮЗИЕЙ ЗУБНЫХ РЯДОВ В ПЕРИОД СМЕНЫ ПРИКУСА