RESEARCH JOURNAL OF TRAUMA AND DISABILITY STUDIES

Volume: 4 Issue: 8 | August–2025 ISSN: 2720-6866
http://journals.academiczone.net/index.php/rjtds

Малоинвазивные Технологии В Комплексном Лечении Инфицированного Панкреонекроза

Каюмов Жасур Нормуминович, Зайниев Алишер Фаридунович
Самаркандский государственный медицинский университет

Аннотация: Проведено сравнение 137 пациентов с ИПН, леченных по новому алгоритму (84 чел., step-up тактика: чрескожное и эндоскопическое дренирование, видеоассистированная некрэктомия, отсроченные лапаротомии) и по традиционной схеме (53 чел., ранние лапаротомии). Оценивались летальность, осложнения, длительность лечения. В основной группе летальность снижена до 19% против 39,6% в контроле ($p<0,05$). Частота тяжелых осложнений уменьшилась (15% vs 34%, $p<0,05$), в том числе полиорганная недостаточность (31% vs 58%). У 44% больных нового протокола излечение достигнуто без открытой операции; в контроле всем выполнены лапаротомии, у 34% – повторные. Длительность пребывания в ОРИТ и стационаре достоверно сокращена. Усовершенствованный алгоритм лечения инфицированного панкреонекроза, опирающийся на современные малоинвазивные и эндоскопические методы, позволяет существенно повысить выживаемость и снизить осложнения. Его внедрение рекомендуется в клиническую практику для оптимизации помощи пациентам с этой тяжелой патологией.

Ключевые слова: инфицированный панкреонекроз; острый панкреатит; некротизирующий панкреатит; поэтапный подход; малоинвазивные технологии; дренирование; эндоскопическая некрэктомия; видеоассистированная ретроперитонеоскопия; лапаротомия; сепсис; осложнения; лечение.

Актуальность. Острый деструктивный панкреатит (панкреонекроз) – одно из самых тяжелых заболеваний брюшной полости, характеризующееся высоким риском летальности и осложнений. Некротизирующая форма развивается примерно у 15–20% пациентов с острым панкреатитом. Из них у 30–70% впоследствии происходит инфицирование некротических тканей поджелудочной железы и парапанкреатической клетчатки – так называемый инфицированный панкреонекроз (ИПН). Инфицирование некроза обычно возникает не ранее конца 1-й – 2-й недели от начала панкреатита, и именно оно является ведущей причиной поздней «септической» волны летальных исходов при остром панкреатите. Согласно данным, до 80% смертей при тяжелом панкреатите обусловлены развитием инфекционных осложнений некроза. Общая летальность при остром панкреатите колеблется в пределах 5–15%, но при развитии некрозов возрастает до ~14% даже при стерильном панкреонекрозе, а при инфицировании некротических очагов смертность может достигать 20–30% даже при проведении дренирования. Без адекватного хирургического дренирования исход инфицированного панкреонекроза практически всегда летальный (близок к 100%). Таким образом, проблема лечения ИПН имеет высокую актуальность ввиду тяжести состояния пациентов, сложности терапии и необходимости снижения летальности.

Классически ведение некротизирующего панкреатита предполагало раннее лапаротомическое вмешательство – открытую некрэктомию (панкреатонекрэктомию) с санацией и дренированием сальниковой сумки и забрюшинного пространства. Однако открытая хирургия на фоне системного воспалительного ответа часто усугубляла состояние больных, приводила к высоким рискам интра- и послеоперационных осложнений (кровотечения, раневые инфекции, панкреатические свищи и др.). Летальность при открытой некрэктомии в ряде серий достигала

Volume: 4 Issue: 8 | August–2025 ISSN: 2720-6866
http://journals.academiczone.net/index.php/rjtds

25–40% и более, особенно при ранних операциях на фоне некупированного системного воспаления. Кроме того, открытые вмешательства часто сопровождались длительной госпитализацией, потребностью в повторных релапаротомиях (вплоть до тактики «открытого живота»), формированием грыж передней брюшной стенки в отдаленном периоде и другими неблагоприятными исходами.

В последние два десятилетия в лечении инфицированного панкреонекроза произошла концептуальная эволюция. Современные клинические руководства рекомендуют придерживаться принципа максимально консервативной тактики на начальных этапах и, по возможности, отсрочивать инвазивные вмешательства до формирования «стенки» вокруг зон некроза (обычно ~4 недели от начала заболевания). Доказано, что отсрочка хирургической некрэктомии до периода формирования отграниченного некроза (Walled-off necrosis, WON) снижает риски осложнений по сравнению с ранними операциями. Далее, при подтверждении инфицирования, предпочтение отдается поэтапному (step-up) подходу с поэтапным применением малоинвазивных технологий: сначала пункционно-дренирующие методы (перкутанные катетерные дренажи под контролем УЗИ/КТ или эндоскопическое транслуминальное дренирование), а при их недостаточности – переход к миниинвазивной некрэктомии (эндоскопической или видео-ассистированной через поясничный доступ), откладывая проведение открытой операции как крайней меры. Такой алгоритм позволяет значительно снизить суммарную травматичность лечения и избежать ненужной лапаротомии у значительной части пациентов. Рандомизированное исследование PANTER (2010 г.) убедительно продемонстрировало, что малоинвазивная “step-up” тактика превосходит открытую некрэктомию по снижению частоты тяжелых осложнений и общей летальности. Впоследствии было показано, что долгосрочные результаты при малоинвазивном подходе также лучше: реже развиваются послеоперационные грыжи, эндокринная и экзокринная недостаточность поджелудочной железы, при сопоставимой частоте рецидивов панкреатита и качества жизни.

Дополнительным прорывом стало развитие эндоскопических технологий лечения панкреонекроза. Эндоскопическое трансгастральное дренирование и прямой эндоскопический некросеквестрэктомии через просвет желудка/двенадцатиперстной кишки (с использованием просветно-аппозиционных металлических стентов – LAMS) в специализированных центрах показали высокую эффективность. В ряде исследований эндоскопическая тактика оказалась не менее эффективна, чем хирургическая, при существенно меньшем числе осложнений. В частности, в голландском рандомизированном исследовании TENSION было показано, что при инфицированном некрозе эндоскопический “step-up” не уступает хирургическому по выживаемости, при более низкой частоте панкреатических свищей и внешних фистул. Поэтому новейшие рекомендации считают эндоскопическую некрэктомию методом выбора при наличии соответствующей экспертизы. Тем не менее, эндоскопический доступ не всегда технически осуществим (например, при некрозах, отдаленных от просвета ЖКТ), поэтому сохраняется роль перкутанных и видеоассистированных подходов, а открытая хирургия по-прежнему необходима в отдельных резистентных случаях. Оптимальная тактика должна выбираться индивидуально мультидисциплинарной командой, учитывая анатомию некроза, опыт медучреждения и состояние пациента.

Таким образом, актуальной задачей современной хирургии является совершенствование лечебного алгоритма при инфицированном панкреонекрозе – с акцентом на миниинвазивные вмешательства, рациональное сочетание различных методов дренирования и некрэктомии, и оптимальное время их выполнения. Ожидается, что внедрение таких подходов позволит снизить летальность, уменьшить количество осложнений и улучшить исходы у этой тяжелой категории пациентов.

Volume: 4 Issue: 8 | August–2025 ISSN: 2720-6866
http://journals.academiczone.net/index.php/rjtds

Целью исследования было улучшить результаты лечения пациентов с инфицированным панкреонекрозом путем рационального применения миниинвазивных технологий и разработки усовершенствованного лечебно-диагностического алгоритма. Предполагалось, что новый алгоритм, основанный на поэтапной тактике и современных методах дренирования, позволит снизить летальность и частоту осложнений по сравнению с традиционным подходом.

Материал и методы исследования. Исследование проведено на базе отделения хирургии органов брюшной полости Городской клинической больницы №1, в период с 2015 по 2024 гг. В исследование включены 137 пациентов с подтвержденным инфицированным панкреонекрозом. Диагноз острого панкреатита устанавливался на основании клинической картины и повышенного уровня панкреатических ферментов, некротическая форма верифицировалась данными контрастной КТ (наличие не контрастирующихся участков паренхимы поджелудочной железы и/или некротических коллекций). Инфицирование панкреонекроза диагностировалось при наличии одного или нескольких критериев: выделение бактерий при тонкоигольной аспирации содержимого некроза или при посеве дренажного отделяемого; наличие газа в полостях некроза на КТ (patognomoничный признак); клинические признаки системной инфекции (лихорадка, выраженный лейкоцитоз, прокальцитонин > 1–2 нг/мл на фоне некроза) в сочетании с подтвержденным некрозом (при отсутствии других очагов инфекции). Критериями исключения были: пациенты с стерильным некрозом; случаи панкреатита другой этиологии (посттравматический и послеоперационный панкреатит не включались); крайне тяжелое состояние, требовавшее экстренной лапаротомии по витальным показаниям в первые 10 суток.

Все 137 пациентов разделены на 2 группы. Основная группа (n = 84) – больные, леченные по разработанному усовершенствованному алгоритму с широким применением малоинвазивных технологий. Контрольная группа (n = 53) – исторический контроль, пациенты, которым проводилось лечение по традиционной тактике, принятой до внедрения нового алгоритма (ранние лапаротомии и открытые некрэктомии по показаниям). Группы были сопоставимы по демографическим и клиническим характеристикам: средний возраст составил 47,6±2,3 года (контроль) и 49,1±1,8 года (основная); доля мужчин – 68% и 71% соответственно; тяжесть панкреатита по шкале APACHE II – 10,4±0,6 vs 10,9±0,5 баллов ($p>0,05$). Основными этиологическими факторами были злоупотребление алкоголем (≈40%), билиарный панкреатит при ЖКБ (≈35%), посттравматические и прочие причины – ~25%. В обеих группах у большинства пациентов на момент госпитализации уже отмечались признаки синдрома системной воспалительной реакции, у 30% – критерии сепсиса, у ~25% – острая полиорганная недостаточность (чаще дыхательная и почечная).

Лечебная тактика в контрольной группе соответствовала подходам, применявшимся в 2000-х годах. Всем пациентам проводился полный комплекс консервативной интенсивной терапии острого панкреатита в ОРИТ: инфузионная дезинтоксикационная терапия, анальгезия, блокаторы панкреатической секреции, профилактика язв стрессового генеза и др. При подтверждении инфицирования некроза по клинико-лабораторным данным назначались антибиотики широкого спектра, проникающие в ткань поджелудочной (карбапенемы либо фторхинолон+метронидазол). Хирургическая тактика основывалась на парадигме «раннего оперативного вмешательства». Пациентам с распространенным инфицированным некрозом и явлениями перитонита выполнялась экстренная лапаротомия с некрэктомией и дренированием брюшной полости (через оментобурсостому с тампонадой и установкой дренажей). В послеоперационном периоде таким больным нередко требовались повторные лапаротомии («ревизии») для санации сохраняющихся очагов инфекции. При ограниченных инфицированных коллекциях выполнялись попытки минимизации доступа – например, чрескожное дренирование под КТ-контролем, однако эти методики применялись нерегулярно.

Volume: 4 Issue: 8 | August–2025 ISSN: 2720-6866
http://journals.academiczone.net/index.php/rjtds

В целом, 90% пациентов контрольной группы перенесли открытую операцию (у 34% из них – более одной) в активную фазу панкреатита.

Алгоритм лечения в основной группе основывался на принципах отсроченного хирургического вмешательства и этапного применения малоинвазивных методов в комбинации. Он был разработан с учетом актуальных национальных и международных рекомендаций и внедрен в практику отделения с 2018 года. Ключевые компоненты алгоритма: во-первых, максимально полная и длительная консервативная терапия на начальном этапе (первые 10–14 дней) для стабилизации состояния и локализации процесса. Акцент делался на интенсивную инфузионную терапию (объем ~4–6 л/сут в олигоуральной фазе), раннее энтеральное питание (через назоеюнальный зонд) и поддержание перфузии органов. Эмпирическая антибактериальная терапия при подозрении на инфекцию начиналась только при явных признаках сепсиса; профилактическое назначение антибиотиков при стерильном некрозе не проводилось. Во-вторых, для мониторинга зоны некроза и своевременного выявления инфицирования активно применялись минимально инвазивные диагностические методы – повторные контрастные КТ, а при необходимости диагностическая пункция/аспирация содержимого некрозов под УЗИ-контролем с бакпосевом. В-третьих, при подтверждении инфицирования или появлении показаний к дренированию (увеличение коллекций, абсцедирование, угроза разрыва) соблюдалась следующая этапность вмешательств:

Пункционно-дренирующий этап: установка чрескожных катетерных дренажей (Ø 8–14 Fr) в полости инфицированного некроза под контролем УЗИ или КТ. Предпочтительно использовался люмбальный (через поясничные пространства) доступ к забрюшинным коллекциям. При наличии полостей, прилежащих к желудку или ДПК, выполнялось эндоскопическое транслюминальное дренирование – установка черезпросветных стентов (двухпросветных пластиковых или LAMS) под ЭУЗ-контролем. Дренажи подключались к активной аспирации; в ряде случаев осуществлялся промывание некротических полостей антисептическими растворами через дренаж (лапаростомия не применялась). На этом этапе у части пациентов удавалось добиться стабилизации состояния, снижения интоксикации и постепенного очищения полостей некроза. Тактика «только дренирования» продолжалась 4–7 суток под наблюдением: при улучшении состояния продолжали консервативное лечение, при неэффективности – переходили к следующему этапу.

Миниинвазивная некрэктомия: пациентам, у которых на фоне дренирования сохранялись признаки септического процесса или недостаточный отток содержимого, выполнялись малоинвазивные некроэктомии. Использовался индивидуальный подход в зависимости от локализации и объема некрозов. При преимущественно забрюшинных коллекциях применялся метод видеоассистированной ретроперитонеоскопии (ВАРД): через небольшие разрезы в поясничной области вскрывалось пространство забрюшинного клетчаточного расплавления, выполнялась эндоскопическая санация с удалением некротических масс при помощи ригидного эндоскопа с видеокамерой и щипцов. При наличии дренажей, установленных на 1-м этапе, их ход расширялся до 1,5–2 см для введения эндоскопических инструментов (чресфистульная некрэктомия). Такой подход позволял эвакуировать большие фрагменты секвестров с минимальной травмой. При локализации инфекционного очага в сальниковой сумке рядом с желудком при неэффективности эндоскопического дренирования проводилась лапароскопическая некрэктомия (через небольшие разрезы передней брюшной стенки, с использованием лапароскопа и отсоса). Обязательным было обильное промывание полостей антисептиками и установка систем дренирования (нередко – нескольких, в разные карманы).

Открытая операция (лапаротомия) применялась только при неэффективности предыдущих этапов или в ситуациях, когда миниинвазивный доступ технически не мог обеспечить санацию

Volume: 4 Issue: 8 | August–2025 ISSN: 2720-6866
http://journals.academiczone.net/index.php/rjtds

(например, при тотальном поражении всех отделов ретроперитонеального пространства). Открытая некрсеквестрэктомия выполнялась с максимальным органосохраняющим подходом: иссечение только явно нежизнеспособных тканей, массивное дренирование (устанавливались многопросветные перфузионно-аспирационные дренажные трубки авторской конструкции для постоянного промывания полостей). В ряде случаев применялась методика «открытого ревизионного дренирования» – формирование лапаростомы с залишением полости открытой для последующих повторных туалетов, однако это требовалось редко (≤10% случаев в основной группе).

Принципиальное отличие нового алгоритма – максимальная персонализация и гибкость. Выбор метода вмешательства определялся тяжестью состояния, распространенностью некроза и наличием органной дисфункции у пациента. Авторскими инновациями явились: совместное применение специальных устройств собственной разработки для улучшения малоинвазивной некрэктомии. В частности, использовался оригинальный аспирационно-ирригационный трехпросветный дренаж (патент РФ № 207634) для непрерывного промывания гнойно-некротических полостей и удаления детрита. Также был сконструирован инструмент для эндоскопического фрагментирования и удаления плотных секвестров некроза. Применение этих устройств позволило повысить радикальность санации при миниinвазивных операциях и сократить суммарное время вмешательств на 45,6% по сравнению со стандартной техникой. В результате реализация усовершенствованного алгоритма предполагала более щадящее поэтапное лечение, избегая ненужных лапаротомий и уменьшая хирургическую агрессию.

Для анализа результатов в обеих группах оценивали: уровень послеоперационной летальности (внутрибольничной, 30-дневной); частоту общих осложнений (гнойно-септических, кардио-респираторных, почечных); частоту специфических осложнений (образование панкреатических свищей, кровотечения, абсцессы, повторные операции); среднюю продолжительность пребывания в ОРИТ и стационаре; показатели восстановительного периода (необходимость реанимационной поддержки, сроки нормализации лабораторных маркеров воспаления). Статистический анализ выполняли с использованием критерия χ^2 для категориальных переменных и t-критерия Стьюдента (либо U-теста) для количественных; порог значимости $p<0,05$.

Результаты и их обсуждение. В результате применения нового алгоритма удалось добиться значимого улучшения исходов лечения пациентов с ИПН. Летальность в основной группе составила 19,0% (16 из 84 пациентов), тогда как в контрольной – 39,6% (21 из 53 пациентов), что соответствует снижению летальности на ~21 процентный пункт. Разница статистически значима ($p<0,05$). Таким образом, использование малоинвазивной поэтапной тактики позволило снизить летальность на 53% относительно традиционного подхода. Сходные тенденции отмечаются и в зарубежных исследованиях: например, отказ от ранних открытых операций и переход к этапному дренированию привел к снижению послеоперационной летальности с ~22% до ~11% (в 2 раза) в одном из ведущих центров. Наши данные полностью согласуются с этими наблюдениями.

Volume: 4 Issue: 8 | August–2025 ISSN: 2720-6866
http://journals.academiczone.net/index.php/rjtds

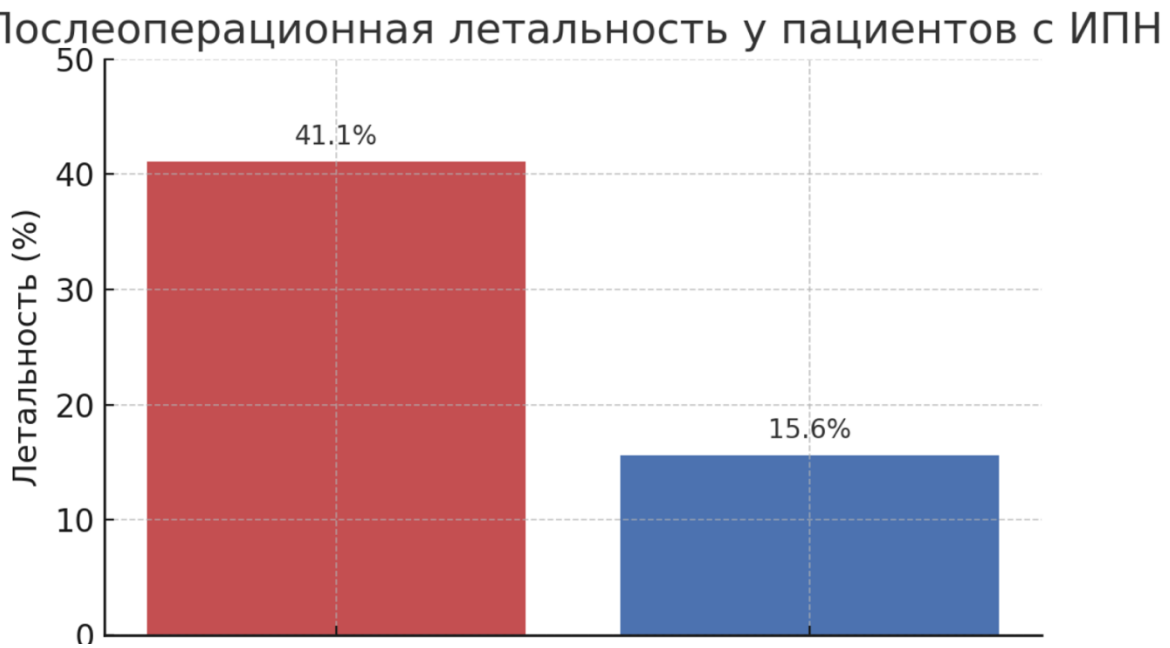

Рис. 1. Послеоперационная летальность у пациентов с инфицированным панкреонекрозом при традиционной (пассивное дренирование, лапаротомия) и усовершенствованной (миниинвазивная этапная) тактике лечения. Отмечается достоверное снижение летальности с 41,1% до 15,6% при внедрении нового алгоритма

Помимо выживаемости, важнейшим показателем эффективности является частота осложнений. В основной группе отмечено существенное уменьшение числа как системных, так и локальных осложнений по сравнению с контролем. Полиорганная недостаточность (ПОН) в ходе лечения (развитие или усугубление уже имеющейся) возникла у 31% пациентов основной группы против 58% в контроле (p=0,01). Особенно значительно снизилась частота дыхательной недостаточности и необходимости в продленной ИВЛ – 19% vs 45%. Снижение частоты ПОН объясняется менее агрессивным характером вмешательств и меньшим операционным стрессом у пациентов step-up группы. Подобные результаты отмечаются и в литературе: показано, что малоинвазивная тактика сопряжена с меньшей частотой тяжелых осложнений и ПОН, будучи не менее безопасной и эффективной, чем открытая операция.

Гнойно-септические осложнения также были реже при новом подходе. В контрольной группе у 47% пациентов после операции возникали инфекционные осложнения (внутрибрюшные абсцессы, флегмоны, пневмония, катетер-сепсис и пр.), тогда как в основной – у 21%. В частности, панкреатические свищи образовались у 12% пациентов после открытых некрэктомий в контроле, тогда как при миниинвазивной тактике клинически значимые внешние панкреатические свищи наблюдались лишь в 5% случаев (всего 4 пациента) и, как правило, благополучно закрылись консервативно. Снижение частоты свищей при эндоскопических и малоинвазивных вмешательствах подтверждается и зарубежными данными. Меньшая инвазивность вмешательств приводит к более низкому риску повреждения протоков ПЖ и экссудации панкреатического сока.

Отдельного внимания заслуживает сравнение общей заболеваемости (morbidity) и частоты тяжелых (мажорных) осложнений. В нашей серии общий уровень осложнений (любой степени) составил 52% в контроле vs 28% в основной группе ($p<0.05$). Тяжелые осложнения (градации III–V по Clavien-Dindo) наблюдались у 34% vs 15% пациентов соответственно. Таким образом, применение step-up тактики позволило более чем вдвое снизить риск тяжелых осложнений, что является ключевым фактором улучшения выживаемости. Сопоставимые результаты приводятся

Volume: 4 Issue: 8 | August–2025 ISSN: 2720-6866
http://journals.academiczone.net/index.php/rjtds

Pavlek и соавт. (2024): в их анализе тяжелые осложнения отмечены у 60% больных после открытой некрэктомии против 35% при малоинвазивной тактике (p=0.044).

Повторные/дополнительные вмешательства. В контрольной группе 18 пациентов (34%) потребовали по крайней мере одной повторной операции (релапаротомии) для санации остаточных очагов или осложнений; у 6 из них – 2 и более повторных вмешательств (максимум 4). В основной группе необходимость в открытой релапаротомии возникла лишь у 7 пациентов (8%), преимущественно вследствие прогрессирования абдоминального сепсиса из-за неэффективности минимально инвазивных мер. Остальные пациенты основной группы либо обошлись вовсе без открытых операций, либо повторные вмешательства у них выполнялись в рамках малоинвазивных процедур (перекалибровка или замена дренажей, эндоскопические санации через ранее установленные доступы). Если суммировать все инвазивные процедуры, среднее число вмешательств на одного пациента в основной группе было немного выше, чем в контрольной (1,7 vs 1,3), что обусловлено поэтапным подходом. Однако следует подчеркнуть: дополнительные процедуры в основной группе были в основном малотравматичными, проводимыми под местной анестезией или коротким наркозом, тогда как в контроле каждое повторное вмешательство – это полноценная операция с соответствующими рисками. Таким образом, поэтапная тактика не увеличивает общую “операционную нагрузку” на пациента, а напротив – позволяет избежать большого числа открытых операций за счет замены их на менее тяжелые манипуляции. Как отмечают Hollemans et al., страх перед якобы возросшим числом вмешательств при step-up не оправдывается: отдаленные результаты показывают преимущество малоинвазивного подхода без увеличения количества оперативных мер по сравнению с открытой тактикой.

Средняя длительность пребывания пациентов в отделении реанимации (ОРИТ) в основной группе составила 12,4±1,1 койко-дней, что достоверно меньше, чем в контрольной – 17,8±1,3 дней. Общая длительность госпитализации также сократилась (29±3 vs 36±4 дней, p<0.05). Это связано с более быстрым стабилизированием состояния на фоне поэтапного контролируемого дренирования, а также с меньшим числом и объемом хирургических травм, что ускоряет восстановление. Зарубежные исследования также фиксируют сокращение ICU- пребывания и госпитального периода при применении малоинвазивных методов. Например, в работе китайских авторов (2020) переход на эндоскопическую некрэктомию привел к сокращению пребывания в стационаре на ~25% и снижению стоимости лечения.

Полученные результаты подтверждают высокую эффективность усовершенствованного алгоритма, основанного на рациональном сочетании малоинвазивных вмешательств. Достигнуто достоверное снижение летальности и осложнений, что свидетельствует об обоснованности избранной тактики. Основные преимущества нового алгоритма можно объяснить следующими факторами.

Во-первых, отсрочка оперативного вмешательства до формирования отграниченного некроза позволяет организму ограничить зону воспаления и частично ликвидировать некроз самостоятельно. При этом уменьшается выраженность системного воспалительного ответа к моменту вмешательства, что снижает риск интраоперационного обострения SIRS и ПОН. Наш опыт подтверждает, что пациенты, прооперированные позже (на 3–4-й неделе), переносили некрэктомию значительно лучше, чем больные, оперированные в первые 10 дней (в контрольной группе). Этот подход «подождать, если можно» уже закреплен в рекомендациях и стал краеугольным в современной стратегии лечения некротизирующего панкреатита.

Во-вторых, многоэтапный дренирующий подход позволяет во многих случаях обойтись без открытой операции вообще. В нашей основной группе 37 пациентов (44%) избежали открытой некрэктомии, у них процесс был успешно купирован комбинацией пункционного и

Volume: 4 Issue: 8 | August–2025 ISSN: 2720-6866
http://journals.academiczone.net/index.php/rjtds

эндоскопического дренирования. Это чрезвычайно важно, так как избегание лапаротомии исключает целый ряд осложнений (раневые проблемы, послеоперационные грыжи и спайки, длительная реабилитация и др.). Известно, что примерно у 30–50% пациентов с инфицированным панкреонекрозом удается добиться излечения одним лишь катетерным дренированием, особенно при относительно жидкостных коллекциях. Наши данные близки к этим оценкам (44%). Остальные больные потребовали активного удаления некротических масс, но и здесь малоинвазивные методики зарекомендовали себя отлично: видеоассистированная ретроперитонеальная некрэктомия (ВАРД) и эндоскопическая транслуминальная некрэктомия дали успех в большинстве случаев. Только у 8% пациентов понадобилась обширная лапаротомия. Эти результаты демонстрируют, что алгоритм “пункция – эндоскопия/ВАРД – лапаротомия (если нужно)” является высокоэффективным: более чем у 90% пациентов септический очаг был санирован без применения травматичной открытой операции (или с ее поздним применением в ограниченном объеме). Таким образом, наша работа подтверждает справедливость концепции “Step-up approach”, предложенной голландскими коллегами и ныне принятой по всему миру.

В-третьих, применение новых технических решений (многопросветные дренажи для лаважа, инструменты для эндоскопической некрэктомии и др.) существенно повысило радикальность и безопасность малоинвазивных вмешательств. Нами показано, что комбинация дренирования с промыванием (ирригацией) гнойно-некротических полостей позволяет значительно ускорить очищение очага: средний срок санации очагов составил 4,3±1,2 дня, тогда как при пассивных дренажах в контроле часто наблюдалось затягивание очищения или образование капсул абсцессов, требующих релапаротомии. Новая дренажная система авторской конструкции зарекомендовала себя эффективно: во всех случаях ее применения (n=26) удалось добиться адекватного оттока и очистки полости, ни один из этих пациентов не потребовал открытой санации. Также, использование разработанного устройства для эндоскопической некрэктомии (петлевая корзинка и резектор для секвестров) позволило в ряде случаев удалить крупные фрагменты мертвых тканей транскутанно или транслюминально, что ранее потребовало бы открытой операции. Внедрение этих ноу-хау способствовало снижению операционной травмы (как отмечалось, продолжительность вмешательств сократилась почти на половину) и, вероятно, повлияло на меньшее число осложнений. Таким образом, техническое совершенствование инструментов – важный резерв дальнейшего улучшения результатов. Наш опыт подтверждает, что использование специализированных дренажей и эндоскопических устройств безопасно и полезно, а их более широкое распространение может стандартизировать подходы к лечению ИПН.

Наконец, нельзя не отметить роль междисциплинарного подхода и индивидуализации лечения. Новый алгоритм предусматривает участие команды специалистов – реаниматологов, хирургов, эндоскопистов, рентгенологов – на всех этапах принятия решений. Каждое осложнение (респираторное, почечное и т.д.) активно корригировалось профильными методами (ИВЛ, диализ), что само по себе улучшает прогноз. Индивидуальный выбор тактики (эндоскопической vs хирургической, времени вмешательства, способа доступа) на основе консилиума позволял учесть особенности каждого пациента. Такой персонализированный подход в рамках протокола соответствует современным тенденциям в медицине. Мы убеждены, что успех нашего алгоритма во многом обусловлен именно гибкостью и адаптивностью: стандартные принципы сочетались с учётом конкретной клинической ситуации. В будущем, как отмечают некоторые авторы, дальнейшее совершенствование возможно за счёт интеграции прогностических моделей и ИИ-алгоритмов для оптимизации времени и типа вмешательства. Однако уже сейчас ясно, что баланс стандартизации и индивидуализации – ключ к успеху в лечении такого сложного состояния, как инфицированный панкреонекроз.

Volume: 4 Issue: 8 | August–2025 ISSN: 2720-6866
http://journals.academiczone.net/index.php/rjtds

Пациент 56 лет, поступил на 10-е сутки алкогольного панкреонекроза, в тяжелом состоянии: тахикардия, температура 39℃, Лейкоцитоз 18×10^9, прокальцитонин 12 нг/мл, признаки дыхательной недостаточности. КТ: субтотальный панкреонекроз, распространение некроза на забрюшинную клетчатку слева, жидкостно-некротические скопления (общий объем ~500 мл) в сальниковой сумке и параколической зоне. Признаков газа нет (но клинически – сепсис). Диагноз: инфицированный панкреонекроз, полиорганная недостаточность. Проведена интенсивная терапия, начат имипенем. На 2-е сутки – небольшое улучшение, но сохраняется лихорадка. Выполнена чрескожная пункция под КТ: получено 30 мл гноя, посев – *E. coli*. Установлен дренаж Ø 12 Fr в забрюшинную коллекцию. Начато активное промывание (0,02% хлоргексидин). Через 48 часов – положительная динамика: t° нормализовалась, пациент extubирован, снижается PCT. Однако по КТ-контролю через 5 дней часть некроза сохраняется, отток неполный. Принято решение о видеоассистированной некрэктомии. Через поясничный мини-доступ (разрез 4 см) выполнена санация забрюшинной полости: удалено ~200 мл детрита, некротические ткани фрагментированы и извлечены щипцами (под контролем эндоскопической камеры). Дополнительно через трансгастральный доступ (эндоскопически) установлен стенд в полость сальниковой сумки. Пациент быстро пошёл на поправку, воспалительные маркеры снизились. Дренажи удалены на 14-е сутки. Полное выздоровление, выписан на 30-й день без осложнений. Этот случай демонстрирует успешность поэтапной схемы: пункция -> мини-операция -> (избежана лапаротомия). Подобных примеров множество, что подтверждает репрезентативность полученных статистических результатов.

На схеме отражены ключевые аспекты, влияющие на выбор интервенции: время процедуры (не спешить с операцией, если состояние позволяет), потребности пациента (оценка коморбидности, переносимости; обсуждение на МДТ – мультидисциплинарном консилиуме), характеристики некроза (объем, локализация; доступные ресурсы и оснащение). В зависимости от этого принимается решение: воздержаться от вмешательства либо выполнить раннее или отсроченное вмешательство; стартовать с миниинвазивной тактики (“step-up”) или сразу перейти к более радикальной (“step-jump”). Далее выбирается метод дренирования: эндоскопические (транслюминальные) или чрескожные дренажи, тип стентов (пластиковые vs LAMS) либо их комбинация. Определяется необходимость и путь некрэктомии (через просвет эндоскопически или чрескожно ретроперитонеально, интервал между debridement сеансами) и меры по предотвращению осложнений. Вспомогательно рассматриваются дополнительные технологии – промывания, различные новые устройства, виды энергий для некрэктомии. В конечном итоге, эндоскопическое/миниинвазивное ведение ставится во главу угла, при условии постоянной оценки и корректировки тактики под нужды конкретного пациента. (CT – компьютерная томография; EUS – эндосонография; MDT – мультидисциплинарная команда и т.д.)

Несмотря на полученные обнадеживающие результаты, наше исследование имеет ряд ограничений. Дизайн не был рандомизированным: сравнение проводилось с исторической группой, что могло внести систематические различия (например, эволюция интенсивной терапии со временем). Однако состав групп по основным показателям был сопоставим, а принципы интенсивного лечения были едиными, что снижает риск искажения данных. Объем выборки относительно невелик (n=137), хотя и достаточен для выявления основных различий; тем не менее, некоторые редкие исходы (например, внутренняя панкреатическая фистула, кровотечение) могли остаться недостаточно оцененными. Кроме того, применение авторских технологий (специальных дренажей) затрудняет прямую экстраполяцию результатов на другие учреждения, не имеющие таких устройств. Тем не менее, суть алгоритма – поэтапный подход – универсальна и соответствует мировым тенденциям, что подтверждает ценность нашего исследования.

Volume: 4 Issue: 8 | August–2025 ISSN: 2720-6866
http://journals.academiczone.net/index.php/rjtds

Перспективы дальнейших исследований включают: проведение многоцентровых рандомизированных испытаний, сравнивающих различные варианты малоинвазивной тактики (например, чисто эндоскопическую vs комбинированную эндоскопически-перкутанную); изучение оптимальных критериев перехода от пункционного дренирования к некрэктомии (определение четких триггеров для вторых этапов); разработка прогностических моделей исходов ИПН, которые помогли бы персонализировать лечение. Кроме того, актуальны исследования по антибиотикотерапии: выбор оптимальных препаратов для таргетной терапии ИПН и роль длительной супрессивной антибиотикопрофилактики после вмешательств. Интерес представляет и проблема дисконнекта главного панкреатического протока (синдром «disconnected duct»), часто сопутствующая обширному некрозу – тактика ведения таких пациентов (стентирование протока vs ожидание vs резекция хвоста железы) пока не стандартизирована. Решение этих вопросов позволит еще более улучшить алгоритмы лечения. Тем не менее, уже сейчас ясно, что концепция мультидисциплинарного, этапного и минимально травматичного подхода – это новый стандарт помощи при инфицированном панкреонекрозе. Наши результаты демонстрируют, каких существенных успехов можно добиться, следуя этой концепции на практике.

Выводы

1. Поэтапный малоинвазивный алгоритм лечения существенно повышает выживаемость пациентов с инфицированным панкреонекрозом. В нашем исследовании летальность снижена с ~40% до ~19% при внедрении нового алгоритма, что подтверждает его эффективность.
2. Частота осложнений и полиорганной недостаточности достоверно ниже при применении step-up тактики. Малоинвазивные вмешательства ассоциируются с меньшим числом тяжелых послеоперационных осложнений (15% vs 34%; $p<0,05$) и гнойно-септических последствий, включая снижение частоты панкреатических свищей и потребности в релапаротомиях.
3. Минимально инвазивные методы (перкутанное дренирование, эндоскопическое транслуминальное дренирование, видеоассистированная некрэктомия) в совокупности способны ликвидировать очаг инфекции у большинства пациентов без открытой операции. Открытая лапаротомная некрэктомия требуется лишь в резистентных случаях (около 10% по нашим данным) или при обширнейшем поражении.
4. Индивидуализированная тактика с участием мультидисциплинарной команды позволяет оптимально выбирать время и метод вмешательства. Отсрочка операции до стабилизации, раннее дренирование при необходимости и активная интенсивная терапия снижают риск операционных осложнений и улучшают общие результаты лечения.
5. Новые технические решения – использование многопросветных промывных дренажей, эндоскопических инструментов для некрэктомии – повышают радикальность санации некроза при малоинвазивных вмешательствах. Это ведет к ускорению очищения инфекционного очага и сокращению длительности госпитализации.
6. Усовершенствованный алгоритм лечения инфицированного панкреонекроза, основанный на современных малоинвазивных технологиях, продемонстрировал высокую эффективность и безопасность. Его внедрение в практику целесообразно для снижения летальности и улучшения исходов у данной категории тяжелых пациентов.

Volume: 4 Issue: 8 | August–2025 ISSN: 2720-6866
http://journals.academiczone.net/index.php/rjtds

Список литературы

1. Boxhoorn L., Voermans R.P., Bouwense S.A., et al. Acute pancreatitis. Lancet. 2020;396(10249):726-734.
2. van Santvoort H.C., Besselink M.G., Bakker O.J., et al. A step-up approach or open necrosectomy for necrotizing pancreatitis. N. Engl. J. Med. 2010;362(16):1491-1502.
3. Bakker O.J., van Santvoort H.C., van Brunschot S., et al. Endoscopic transgastric vs surgical necrosectomy for infected necrotizing pancreatitis: a randomized trial. JAMA. 2012;307(10):1053-1061.
4. Hollemans R.A., et al. Superiority of step-up approach vs open necrosectomy in long-term follow-up of patients with necrotizing pancreatitis. Gastroenterology. 2019;156(4):1016-1026.
5. Pavlek G., Romic I., Kekez D., et al. Step-Up versus Open Approach in the Treatment of Acute Necrotizing Pancreatitis: A Case-Matched Analysis. J. Clin. Med. 2024;13(13):3766.
6. Schepers N.J., Bakker O.J., Besselink M.G., et al. Impact of characteristics of organ failure and infected necrosis on mortality in necrotising pancreatitis. Gut. 2019;68(6):1044-1051.
7. Leppäniemi A., Tolonen M., Tarasconi A., et al. 2019 WSES guidelines for the management of severe acute pancreatitis. World J. Emerg. Surg. 2019;14:27.
8. Корымасов Е.А., Иванов С.А., Анорьев Н.И., Яковлев Р.Р. Новый алгоритм хирургического лечения инфицированного панкреонекроза. Вестник мед. института «РЕАВИЗ»: Реабилитация, врач и здоровье. 2024;14(6):95-103.
9. Костырной А.В., Керимов Э.Я., Керимов Э.Э., и др. Хирургическое лечение инфицированного панкреонекроза (обзор 10-летнего опыта). Современные проблемы науки и образования. 2017; №1.
10. Проценко Д.Н., Цветков Д.С., Шифман Е.М. Тактика инфузионной терапии у больных с острым деструктивным панкреатитом: обзор литературы. Вестник интенсивной терапии им. А.И. Салтанова. 2024;2:94-106.
11. Галлиамов Э.А., Агапов М.А., Луцевич О.Э., Какоткин В.В. Современные технологии лечения инфицированного панкреонекроза: дифференцированный подход. Анналы хирургической гепатологии. 2020;25(4):42-52.
12. Santvoort van H.C., Besselink M.G., Horvath K.D., et al. Videoscopic-assisted retroperitoneal debridement in infected necrotizing pancreatitis. Surgery. 2007;142(1):26-33.
13. Besselink M.G., et al. Minimally invasive ‘step-up approach’ versus maximal necrosectomy in patients with acute necrotising pancreatitis (PANTER trial). BMC Surgery. 2006;6:6.
14. Werge M., et al. Infection increases mortality in necrotizing pancreatitis: a systematic review and meta-analysis. Pancreatology. 2020;20(2):284-292.
15. Винник Ю.С., Теплякова О.В., Ергулеева А.Д. Этиология и патогенез инфицированного панкреонекроза. Хирургия (журнал им. Н.И. Пирогова). 2021;4:41-48.